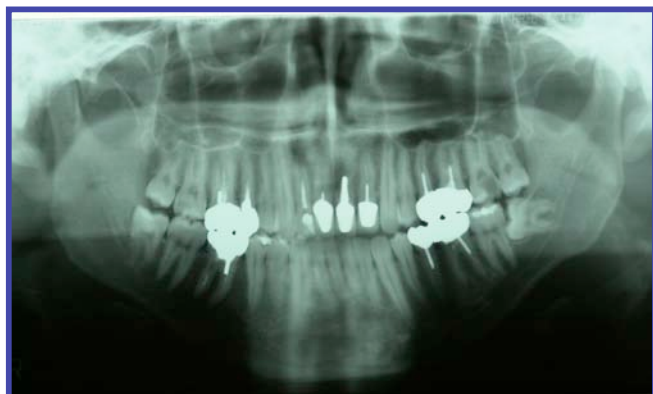
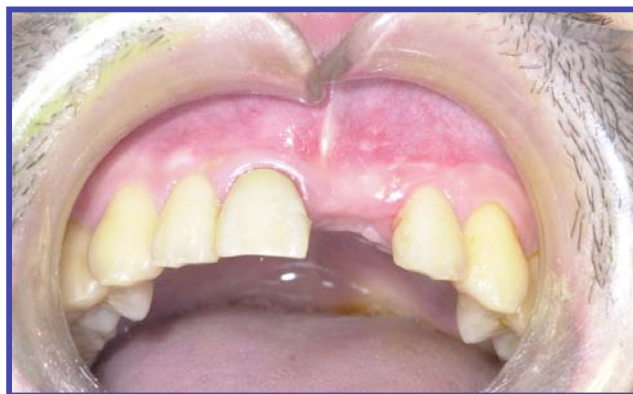
症例写真

術前

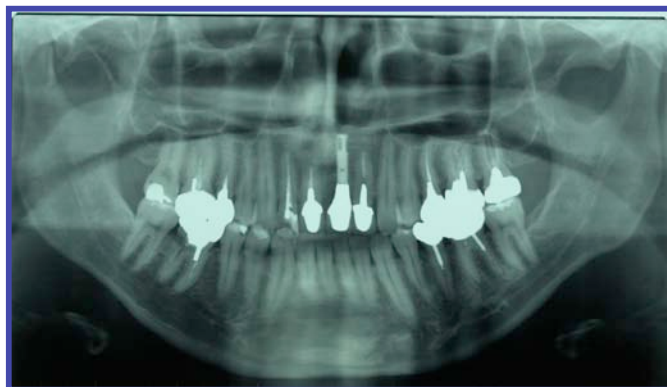


症例1 初診時 2005年3月6日

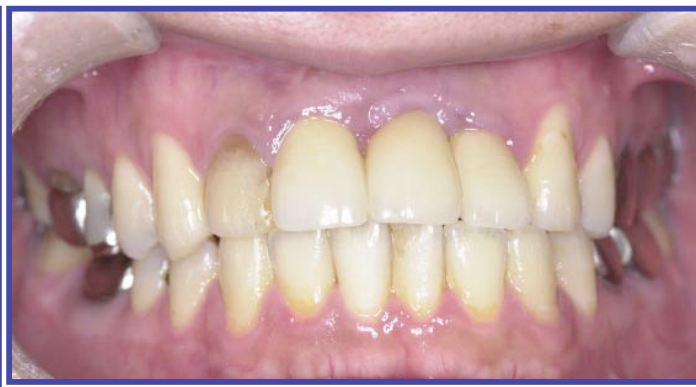

症例1 一次手術前 2005年6月13日

上部構造物装着後1年以上経過



症例1 上部構造物装着後4年経過時
2009年11月10日



症例1 上部構造物装着後4年経過時
2009年11月10日

症例写真作成の注意事項

提出症例はすべて書式Bを作成し、術前(初診時が望ましい)と上部構造物装着後1年以上経過した時点の、パノラマエックス線写真(コントラストが良く両側顎関節頭までが写っているもの)と口腔内写真(治療部位の全貌が把握できるもの、5枚法によるものがベスト)を、わかりやすく並べ、日付等を記載しておく。

上記事項は必須である。これ以外にデンタルエックス線、CT写真等を付けても良い。

ただし、Diplomateの申請の際には、困難症例(外科編)では、術前のCT写真が必須で、骨造成(增生)後(インプラント体埋入前)のパノラマエックス線写真が必須となる。